پژوهشی

بررسی اثرات آمیگدالین بر ساختار بافتی کلیه موش سفید کوچک آزمایشگاهی

دکتر فرزاد رجایی* - دکتر رضا محمودی** - دکتر محمدرضا ساروخانی* - دکتر محمد ریاستی***

* دانشیار مرکز تحقیقات سلولی و ملکولی دانشگاه علوم پزشکی قزوین
** دانشیار مرکز تحقیقات سلولی و ملکولی دانشگاه علوم پزشکی یاسوج
*** پزشک عمومی، دانشگاه علوم پزشکی قزوین، قزوین، ایران

چکیده

زمینه و هدف: آمیگدالین با نام تجاری لیترایل یک گلوکوزید سیانوژن با فعالیت ضد سرطانی می‌باشد که سمیت آن بر بافت‌ها، مورد بحث می‌باشد. هدف از مطالعه حاضر بررسی اثرات هیستولوژیک آمیگدالین بر کلیه موش سوری بود.

روش بررسی: ۳۲ سر موش سفید آزمایشگاهی نر بالغ به ۴ گروه کنترل، آمیگدالین ۱۰، ۲۵ و ۵۰ میلی گرم بر کیلوگرم، تقسیم شدند. به موش‌های گروه تجربی، به مدت ۳۰ روز، آمیگدالین با غلظت‌های مورد نظر و به موش‌های گروه کنترل سالین نرمال تزریق گردید. سه روز بعد از آخرین تزریق، پس از بیهوش نمودن حیوانات و باز نمودن شکم، کلیه ها از بدن حیوانات خارج و توزین شدند. پس از رنگ‌آمیزی با هماتوکسیلین و ائوزین، لام‌های میکروسکوپی تهیه شدند. تعداد و اندازه گلومرول‌های کلیوی، قطر لوله‌های پروکسیمال و دیستال در گروه های مورد مطالعه با استفاده از نرم افزار Image Tool تعیین گردیدند.

یافته‌ها: نتایج مطالعه حاضر هیچ‌گونه تغییر معنی‌داری در تعداد و اندازه جسمک‌های کلیوی، قطر لوله‌های پروکسیمال و دیستال و حتی وزن کلیه در گروه های مورد مطالعه نشان نداد.

نتیجه‌گیری: مطالعه‌ی حاضر نشان داد که آمیگدالین با غلظت‌های ۱۰، ۲۵ و ۵۰ میلی گرم بر کیلوگرم وزن، نمی‌تواند تغییرات معنی‌داری را در ساختمان بافت شناسی کلیه ایجاد نماید.

واژه‌های کلیدی: آمیگدالین، موش سوری، کلیه، بافت

وصول مقاله: ۱۳۹۱/۵/۲۸ تأیید مقاله: ۱۳۹۱/۱۰/۴

نویسنده پاسخگو: مرکز تحقیقات سلولی و ملکولی دانشگاه علوم پزشکی یاسوج، ایران. farzadraj@yahoo.co.uk

مقدمه

ویتامین B ۱۷ با نام علمی آمیگدالین، یک ترکیب گلوکوزید سیانوژن می‌باشد که به عنوان داروی ضد سرطان، با نام تجاری لیترایل[1] به فروش می‌رسد (۱). آمیگدالین از آمیگدالا به معنی بادام گرفته شده است و در درمان آسم، آمفیزم، جذام، فشار خون بالا، بسیاری از سرطان‌ها و تسکین درد نقش مؤثری دارد (۳، ۲). آمیگدالین در دانه بسیاری از میوه‌ها مانند زرد آلو، بادام، هلو، سیب، گیلاس، گردو، فندق و گیاه Armeniacae semen یافت می‌شود (۵، ۴). آمیگدالین از نظر ساختمان شیمیایی از دو ملکول گلوکز، یک بنزوآلدئید و یک اسید هیدروسیانیک تشکیل شده است. بخش بنزوآلدئید آمیگدالین دارای ویژگی بی‌حس‌کنندگی است در حالی که بخش اسید هیدروسیانیک آن نقش ضد سرطانی دارد (۷، ۶). آنزیم رودانز[2] موجود در میتوکندری سلول‌های طبیعی، مانع از رهایی سیانید از آمیگدالین می‌شود اما سلول‌های بدخیم به دلیل نداشتن این آنزیم، سیانید را رها می‌کنند. در نتیجه، برخلاف سلول‌های طبیعی، سلول‌های سرطانی تخریب می‌شوند (۷).

با وجودی که آمیگدالین به عنوان یک داروی ضد سرطان مورد استفاده قرار می‌گیرد، گزارش‌هایی مبنی بر سمی بودن آن در انسان و حیوانات وجود دارد و مصرف آن ممکن است حتی به مرگ افراد منجر شود (۸). به عنوان مثال گزارش مرگ یک بیمار مبتلا به سیروز و سرطان کبد در سال ۱۹۸۶ را می‌توان ذکر کرد که نشان می‌دهد، مصرف ۳ گرم لیترایل باعث کاهش فشار خون، اسیدوز و کومای عمیق

1 - Laetrile
2 - Rhodanese

بیمار شد و در نهایت با آسیب شدید به کبد، منجر به مرگ وی گردید. این گزارش، نکروز شدید کبدی را با سمیت آمیگدالین در کبد مرتبط می‌داند (۹). در آزمایشات اولیه برای پیدا کردن غلظت مناسب آمیگدالین، مشاهده شد که تزریق ۵۰۰ میلی‌گرم بر کیلوگرم آمیگدالین، به صورت داخل صفاقی، باعث مرگ حیوانات می‌شود (۱۰). مطالعه دیگری نشان داد که مصرف بیش از حد بادام خام می‌تواند به بروز علایم مسمومیت با سیانید در بعضی از بیماران منجر شود (۱۱). مطالعات نشان داده‌اند که با توجه به حضور آنزیم بتا-گلوکوزیداز در کبد و فعالیت این آنزیم، بخش سیانید از ملکول آمیگدالین آزاد می‌شود که می‌تواند باعث بروز اثرات سمی این ماده بر کبد شود. افزایش نسبی غلظت این آنزیم در کبد، می‌تواند آسیب‌پذیر بودن این عضو در برابر آمیگدالین را توجیه نماید.

آمیگدالین در ناحیه ژژنوم از روده باریک موش‌های صحرایی، در اثر فعالیت آنزیم (۶ و ۱)β گلوکوزیداز، به پرونازین هیدرولیز می‌شود. این فرآیند آنزیمی کاملاً وابسته به PH روده است. سیانید آزاد شده از آمیگدالین، باعث مسمومیت سلول‌ها و بافت‌ها می‌شود (۱۴-۱۲). با توجه به اهمیت کلیه در ترشح مواد دفعی و وجود مطالعات محدود در ارتباط با اثرات آمیگدالین بر ساختار بافتی کلیه، در مطالعه حاضر تغییرات مورفولوژیک کلیه موش سوری، به دنبال تجویز آمیگدالین، مورد بررسی قرار گرفت.

روش بررسی

این مطالعه از نوع تجربی در دانشگاه علوم پزشکی قزوین انجام شد. در ابتدا ۳۲ سر موش سفید کوچک آزمایشگاهی نر با وزن تقریبی ۲۰-۲۵ گرم از نژاد balb/c از انستیتو رازی کرج تهیه گردیدند. موش‌ها به مدت یک هفته در درجه حرارت ۲±۲۱ سانتی‌گراد و دوره نوری طبیعی (۶ صبح تا ۶ عصر) در حیوانخانه دانشگاه به منظور تطابق با شرایط محیطی جدید نگهداری شده و امکان دسترسی به آب و غذای کافی فراهم گردید. موش‌ها، به صورت تصادفی، به ۴ دسته‌ی ۸ تایی تقسیم گردیدند. موش‌های هر گروه در قفس‌های مخصوص و مشابه به ابعاد ۲۰×۲۰×۴۰ سانتیمتر قرار گرفتند. یک گروه به عنوان شاهد و سه گروه دیگر به عنوان گروه‌های تجربی در نظر گرفته شدند. به هر کدام از گروه‌های تجربی آمیگدالین (Sigma, Germany) با دوزهای ۱۰، ۲۵ و ۵۰ میلی‌گرم بر کیلوگرم و به صورت درون صفاقی به مدت ۳۰ روز تزریق گردید. به موش‌های گروه شاهد نیز سالین نرمال به صورت درون صفاقی تزریق گردید. سه روز بعد از آخرین تزریق آمیگدالین، حیوانات در گروه‌های مورد مطالعه به روش جابجایی مهره‌های گردنی۳ بیهوش شدند و سپس شکم حیوانات باز گردید. کلیه حیوان خارج شد و پس از اندازه‌گیری وزن کلیه، نمونه از بافت کلیه تهیه شده و نمونه‌های موردنظر در فرمالین ۱۰٪ ثابت (فیکس) شد. سپس مراحل پاساژ بافتی توسط دستگاه پردازش بافت (Shandon-citadel 1000, UK) شامل فیکساسیون، آب‌گیری، شفاف سازی و آغشتگی انجام شد. سپس از نمونه‌ها توسط دستگاه میکروتوم دوار (Shandon -UK)برش‌های سریالی به ضخامت ۵ میکرون تهیه شد. در نهایت از هر نمونه، ۵ برش (برش‌های ۵ و ۸ و ۱۱ و ۱۷ و ۱۴)، به منظور پرهیز از شمارش مجدد یک سلول، انتخاب و پس از رنگ‌آمیزی هماتوکسیلن- ائوزین و تهیه لام‌های میکروسکوپی، از سه میدان دید از هر لام به طور تصادفی انتخاب و با دوربین دیجیتال (Coolpix-4500, Japan) با درشت‌نمایی ۴۰ میکروسکوپ (Olympus, AH2, Japan) عکس تهیه شد. سپس تعداد جسمک‌های مالپیگی، قطر جسمک‌های مالپیگی (فاصله‌ی بین غشاء پایه کپسول بومن تا نقطه متناظر در مقاطع گلومرول‌های کلیوی)، قطر لوله‌های دیستال و پروگزیمال (فاصله‌ی بین غشاء پایه لوله‌ها تا نقطه متناظر در مقطع عرضی) در گروه‌های چهارگانه، به کمک نرم‌افزار نیکون مدل Digital Sight DS-L2، تعیین شدند. داده‌های حاصله در گروه‌های موردمطالعه، توسط نرم‌افزار آماری SPSS-Version 16 و با استفاده از آزمون آنالیز واریانس، تحلیل شدند. $p< ۰,۰۵$ به عنوان سطح معنی‌داری در نظر گرفته شد.

یافته‌ها

همان‌طور که در جدول شماره ۱ و شکل شماره ۱ مشاهده می‌شود، میانگین وزن کلیه‌ها و میانگین تعداد جسمک‌های کلیوی

جدول ۱- میانگین وزن کلیه ها و تعداد جسمک های کلیوی در گروه های مورد مطالعه

گروه	وزن کلیه (گرم)	تعداد گلومرول
شاهد	(۰/۳۱±۰/۱۶)	(۹/۷۵±۲/۵۵)
آمیگدالین ۱۰	(۰/۲۷ ±۰/۰۴)	(۸/۷۵±۲/۸۱)
آمیگدالین ۲۵	(۰/۲۳±۰/۰۳)	(۹/۷۵ ±۳/۹۵)
آمیگدالین ۵۰	(۰/۲۵ ±۰/۰۴)	(۱۰/۳۸ ±۳/۴)

میانگین بصورت Mean ±SD داده شده است.

جدول ۲ - میانگین قطر جسمک‌های کلیوی، لوله‌ی پروگزیمال، لوله‌ی دیستال در گروه‌های موردمطالعه بر حسب میکرومتر

گروه	قطر گلومرول	قطر لوله‌ی پروگزیمال	قطر لوله‌ی دیستال
شاهد	(۸۵/۲۶±۶/۷۸)	(۹/۷۵±۲/۵۵)	(۴۶/۳۶±۱۰/۵۴)
آمیگدالین۱۰	(۸۰/۳۵±۱۱/۵۸)	(۸/۷۵±۲/۸۱)	(۴۱/۰۱±۵/۰۸)
آمیگدالین۲۵	(۸۰/۸۹±۵/۵۱)	(۹/۷۵ ±۳/۹۵)	(۴۳/۴۷±۳/۴۹)
آمیگدالین۵۰	(۸۶/۸۲±۱۴/۴۰)	(۱۰/۳۸ ±۳/۴)	(۴۹/۵۷±۷/۰۶)

میانگین بصورت Mean ±SD داده شده است.

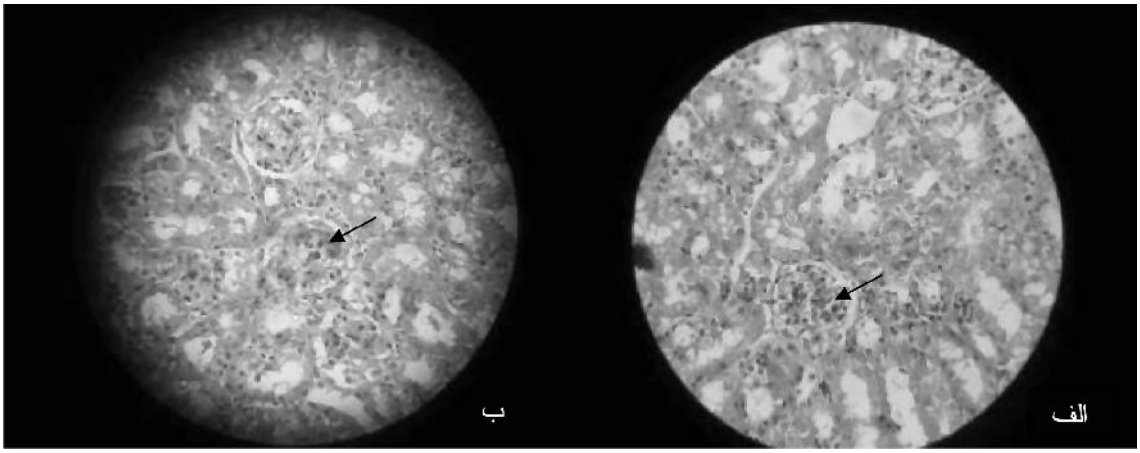

شـــکل ۱- نمای میکروســـکوپ نوری از ناحیه ی قشـــری کلیه که در آن جسمک های مالپیگی با علامت پیکان در گروه کنترل (الف) و گروه آزمایش (ب) مشاهده می شوند. همان‌طور که مشاهده می شود قطر جسمک های کلیوی در دو گروه تغییری را نشان نمی دهد. بزرگنمایی ۴۰۰ برابر.

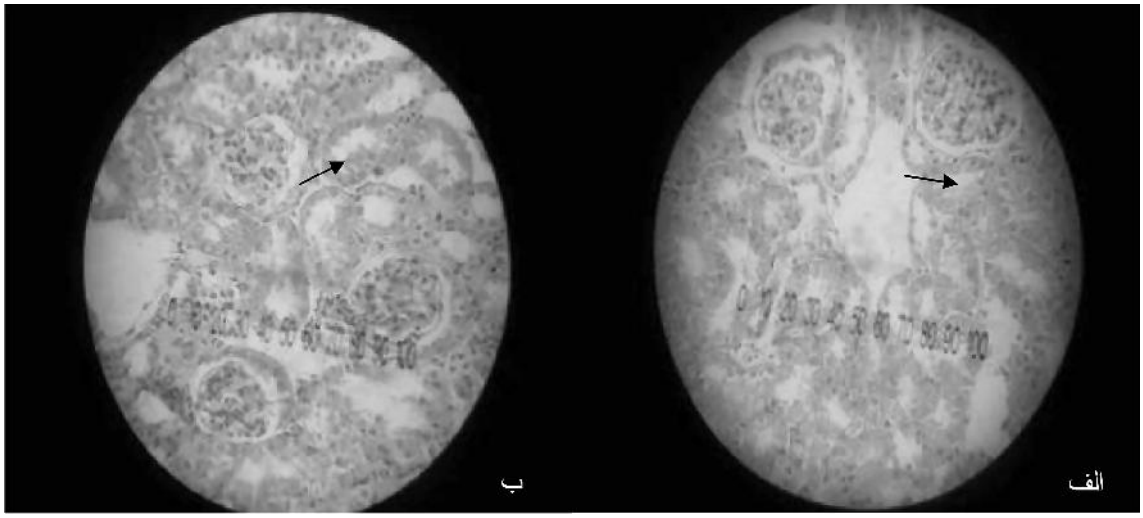

شـــکل ۲: نمای میکروســـکوپ نوری از ناحیه ی قشـــری کلیه که در آن لوله های پروگزیمال با علامت پیکان در گروه کنترل (الف) و گروه آزمایش (ب) مشاهده می شوند. همان‌طور که مشاهده می شود قطر لوله های پروگزیمال در دو گروه تغییری را نشان نمی دهد. رنگ آمیزی H&E و بزرگنمایی ۴۰۰ برابر.

در گروه شـــاهد، گروه آمیگدالین ۱۰، گـــروه آمیگدالین ۲۵ و در گروه آمیگدالیـــن ۵۰ اختـــلاف آماری معنی‌داری را با یکدیگر نشـــان ندادند (به ترتیب $p= 0.176$ و $p= 0.123$). همچنین، مقایســـه نتایج نشـــان داد که میانگین اندازه قطر جســـمک‌های کلیوی در گروه شـــاهد، گروه آمیگدالین۱۰، گـــروه آمیگدالین ۲۵ و در گروه آمیگدالین ۵۰ اختلاف آمـــاری معنی‌داری بـــا یکدیگر ندارنـــد ($p= 0.176$). میانگین اندازه‌ی قطر لوله‌های پروگزیمال در گروه شـــاهد، گـــروه آمیگدالین ۱۰، گروه آمیگدالین ۲۵ و در گروه آمیگدالین ۵۰ نیز اختلاف آماری معنی‌داری را بـــا یکدیگر نشـــان ندادند ($p= 0.08$). همان‌طور که جدول و شـــکل شـــماره ۲ نیز نشـــان می‌دهند، میانگین اندازه‌ی قطر لوله‌های دیستال در گروه شـــاهد، گروه آمیگدالین ۱۰، گـــروه آمیگدالین ۲۵ و در گروه آمیگدالیـــن ۵۰ اختـــلاف آماری معنی‌داری را با یکدیگر نشـــان ندادند ($p= 0.06$).

بحث

در مطالعه‌ی حاضر، اثر سمیت آمیگدالین به دنبال استفاده از غلظت‌های مختلف آن بر روی تغییرات مورفومتریک بافت کلیه، مورد بررسی قرار گرفت. نتایج مطالعه حاضر نشان داد که میانگین وزن کلیه‌ها، میانگین تعداد و اندازه‌ی قطر گلومرول‌ها، اگرچه با افزایش غلظت‌های مختلف تزریقی آمیگدالین تغییراتی را نشان می‌دهند ولی آنالیز آماری، اختلاف معنی‌داری را بین آن‌ها نشان نداد. بیشتر مطالعات قبلی به خصوصیات ضد سرطانی و ضد دردی این ماده و عوارض ناشی از سمیت کبدی این ماده پرداخته‌اند (۱۷-۱۵) و مطالعه‌ای که اثرات سمی آمیگدالین را بر تغییرات مورفومتریک کلیه مورد بررسی قرار دهد، وجود ندارد. در مطالعه‌ای نشان داده شده است که تزریق آمیگدالین به صورت داخل صفاقی در غلظت‌های ۲۰ و ۵۰ میلی‌گرم بر کیلوگرم می‌تواند به افزایش تعداد سلول‌های چند هسته‌ای کبدی و سلول‌های کوپفر منجر شود ولی بر تعداد سلول‌های نکروزه در کبد موش سفید آزمایشگاهی اثری نداشته است (۱۸). مطالعه دیگری نقش دوگانه آمیگدالین بر رشد و تکثیر سلول‌های پوششی را در محیط کشت سلولی نشان می‌دهد که از آلوئول ریه جنین ۲۰ روزه‌ی موش صحرایی تهیه شده بود. بر اساس این مطالعه، آمیگدالین در غلظت‌های پایین (۵۰-۲۰۰ μmol/L)، باعث تحریک تقسیم سلولی و در غلظت های بالا (۴۰۰ μmol/L)، باعث مهار رشد و تکثیر سلولی می‌شود (۱۵). مطالعه حاضر نیز نشان داد که آمیگدالین با غلظت پایین‌تر از دوز آستانه‌ای، یعنی ۵۰ میلی‌گرم بر کیلوگرم، نمی‌تواند تغییرات مورفومتریک در بافت کلیه موش کوچک آزمایشگاهی ایجاد کند. مطالعات نشان می‌دهند که تجویز خوراکی آمیگدالین با غلظت مشابه (۶۰۰ mg/kg) در موش‌های صحرایی با نژادهای متفاوت، باعث تولید سطوح متفاوت از سیانید در خون حیوانات می‌شود و ممکن است علایم متفاوتی از مسمومیت در حیوانات مشاهده شود. بنابراین میزان سمیت آمیگدالین به نژاد حیوان بستگی دارد (۱۵). از طرف دیگر، گزارش‌ها نشان می‌دهند که فعالیت فلور میکروبی روده در حیوانات مختلف و حتی نژادهای مختلف، متفاوت است (۱۶). بنابراین، تفاوت در نوع حیوانات در مطالعه حاضر (موش سفید آزمایشگاهی) با مطالعات قبلی (موش‌های صحرایی)، از یک طرف و غلظت‌های کمتر آمیگدالین تزریقی در مطالعه حاضر نسبت به مطالعات قبلی (۵۰ mg/kg در برابر ۵۰۰ mg/kg) از طرف دیگر، ممکن است توجیه‌کننده نتایج متفاوت مطالعات باشد.

Sadettin و همکاران نشان دادند که غلظت‌های مختلف آمیگدالین باعث کاهش معنی‌داری در سه پارامتر مهم اسپرم یعنی تحرک، مورفولوژی و فعالیت هیالورونیداز اسپرم می‌شود و آمیگدالین به عنوان ماده‌ای با اثرات منفی بر باروری اسپرم‌ها معرفی شد (۱۷). همچنین نشان داده شد که آمیگدالین با غلظت‌های ۲۵، ۵۰، ۸۰، ۱۰۰ و ۲۰۰ میلی‌گرم بر لیتر، تکثیر سلول‌های فیبروبلاست تهیه شده از پاپیلای کلیوی را مهار می‌کند و غلظت ۱۰۰ mg/L بیشترین اثر مهاری را دارد (۱۹). تفاوت نتایج مطالعه فوق با نتایج مطالعه حاضر می‌تواند به دلیل تفاوت در غلظت‌های تزریقی آمیگدالین و تفاوت در روش مطالعه باشد. در مطالعه حاضر، غلظت‌های آمیگدالین تزریقی کمتر از مطالعات قبلی بوده است (۵۰ mg/kg در برابر ۱۰۰ mg/kg تا ۵۰۰) و این محدوده غلظتی از آمیگدالین قادر به ایجاد تغییرات مورفومتریک در حیوان نبوده است. در ضمن، مطالعه حاضر به صورت درون تنی (In vivo) بوده در حالی که، مطالعه قبلی به صورت برون تنی (In vitro)بوده و نتایج مطالعات برون تنی به دلیل تأثیر عوامل مضر در محیط‌های کشت می‌تواند با نتایج درون تنی متفاوت باشد (۲۰).

بنابراین مطالعه‌ی حاضر نشان داد که آمیگدالین با غلظت‌های ۱۰، ۲۵ و ۵۰ میلی‌گرم بر کیلوگرم وزن، نمی‌تواند تغییرات معنی‌داری را در ساختار بافت شناسی کلیه ایجاد نماید و جهت تأیید نتایج مطالعه حاضر، لازم است مطالعات دیگری با غلظت‌های بالاتری از آمیگدالین و به روش خوراکی و حتی در حیوانات دیگر انجام شود.

تشکر و قدردانی

از معاونت پژوهشی دانشگاه علوم پزشکی قزوین برای تأمین هزینه انجام این مطالعه و خانم حاجی آقایی به جهت همکاری در تهیه مقاطع میکروسکوپی تقدیر و تشکر می‌شود.

References

1- Yıldırım AN, San B, Koyuncu F, Yıldırım F. Variability of phenolics, α-tocopherol and amygdalin contents of selected almond (Prunus amygdalus Batsch.) genotypes. JFAE. 2010; 8 (1): 76 - 9.

2- Milazzo S, Lejeune S, Ernst E. Laetrile for cancer: A systematic review of the clinical evidence. Support Care Cancer. 2007; 15(6): 583-95.

3- Chang HK, Yang HY, Lee TH, Shin MC, Lee MH, Shin MS, et al. Amygdalin Induces Apoptosis through Regulation of Bax and Bcl-2 Expressions in Human DU145 and LNCaP Prostate Cancer Cells. Biol Pharm Bull. 2006; 29(8): 1597-602

4- Park HJ, Yoon SH, Han LS, Zheng LT, Jung KH, Uhm YK, et al. Amygdalin inhibits genes related to cell cycle in SNU-C4 human colon cancer cells. World J Gastroenterol. 2005; 11(33): 5156-1.

5- Milbury PE, Chen CY, Dolnikowski GG and Blumberg JB. Determination of flavonoids and phenolics and their distributionin almonds. J Agric Food Chem. 2006; 54(14): 5027-33.

6- Hwang HJ, Lee HJ, Kim CJ, Shim I, Hahm DH. Inhibitory effect of amygdalin on lipopolysaccharide-inducible TNF-alpha and IL-1beta mRNA expression and carrageenan-induced rat arthritis. J Microbiol Biotechnol. 2008; 18(10):1641-7.

7- Haisman DR, Knight DJ, The enzymic hydrolysis of amygdalin. Biochem J. 1967; 103(2): 528–34.

8- Rosen GM, Shorr RI. Laetrile: End play around the FDA. A review of legal developments. Ann Intern Med. 1979; 90(3): 418-23.

9- Leor R, Michaeli J, Brezis M, Stessman J. Laetrile intoxication and hepatic necrosis: A possible association. South Med J. 1986; 79(2): 259-60

10- Greenberg DM. The case against laetrile: The fraudulent cancer remedy. Cancer J. 1980; 45(4): 799-807.

11- Moertel CG, Fleming TR, Rubin J, Kvols LK, Sarna G, Koch R, et al. A clinical trial of amygdalin (Laetrile) in the treatment of human cancer. N Engl J Med. 1982; 306(4): 201-6.

12- Adewusi SR, Oke OL, On the metabolism of Amygdalin: The LD50 and biochemical changes in rats. Can J Physiol Pharmacol. 1985; 63(9): 1080-3.

13- Hays SW, Wheeler ED, Eghtesad B, Glew HR, Johnston AE, The American Association for the Study of Liver Diseases: Hepatology. 1998; 28: 156-63.

14- Strugala GJ, Rauws AG, Elbers R. Intestinal first pass metabolism of amygdalin in the rat in vitro. Biochem Pharmacol. 1986; 35(13): 2123-8.

15- Zhu H, Chang L, Li W, Liu H. Effect of amygdalin on the proliferation of hyperoxia-exposed type II alveolar epithelial cells isolated from premature rat. J Huazhong Univ Sci Technolog Med Sci. 2004; 24(3): 223-5

16- Carter JH, McLafferty MA, Goldman P. Role of the gastrointestinal microflora in amygdalin (laetrile)-induced cyanide toxicity. Biochem Pharmacol. 1980; 29(3): 301-4.

17- Sadettin T, Tanzer B. In Vitro effects of Linamarin, Amygdalin and Gossypol Acetic Acid on Hyaluronidase Activity, Sperm Motility and Morphological Abnormality in Bull Sperm. Turk J Vet Anim Sci. 2004; 28: 819-24.

18- Rajaei F., Mohammadian A. The histologic effects of amygdalin on mouse liver, Journal of Birjand University of Medical Sciences. 2011; 18(4): 242-9. [persian]

19- Guo JQ, Sheng M X, Wang L J, Tan J M , Wu W Z , Yang S L . Inhibitory effect of amygdalin on human renal fibroblast proliferation. CRTER. 2008; 12 (18): 3575-8.

20- Brison DR., Schultz RM. Apoptosis during mouse blastocyst formation: Evidence for a role for survival factors including transforming growth factor alpha. Biol Reprod. 1997; 56: 1088-1096.

The Effects of Amygdalin on The Histological Structure of The Mouse Kidney

Farzad Rajaei* - Reza Mahmoudi† - Mohammad reza Sarokhani* - Mohammad Ryasati*****

*PhD, Associate Professor of Cellular & Molecular Research Centre, Qazvin University of Medical Sciences
**PhD, Associate professor of Cellular & Molecular Research Centre, Yasouj University of Medical Sciences
***MD, General Practitioner, Qazvin University of Medical Sciences

Abstract

Background: *Amygdalin, with the commercial name of "Laetrile" is a cyanogenic glycoside with anti-cancer activity that its toxic effect on tissues is still in debate. The aim of the present study was to investigate the histologic effects of amygdalin on a mouse kidney.*

Methods: *32 adult male mice were selected and divided into 4 groups included control, injection of 10, 25 and 50 mg/kg Amygdalin. In experimental groups, the animals received 10, 25 and 50 mg/kg amygdalin injection for 30 days while the animals in control group just received saline. 3 days after last injection, all animals were anesthetized and their kidneys weighed. Then, the microscopic slides from animal kidneys were prepared. The number and size of renal corpuscle, diametere of proximal and distal convoluted tubules were determined by using Image Tool soft ware.*

Findings: *The results of the present study did not show any significant changes in the number and size of renal glomeruli, diameter of proximal and distal tubules and even the weight of kidney in studied groups.*

Conclusion: *The present study showed that amygdalin in concentrations of 10, 25 and 50 mg per kg can not create significant changes in histological structure of kidney.*

Key words: *Amygdalin, Kidney, Mouse, Tissue*

Received: 18 Aug 2012 *Accepted: 24 Dec 2012*

†Correspondence: Cellular & Molecular Research Center, Yasouj University of Medical Sciences, Yasouj, Iran. Farzadraj@yahoo.co.uk